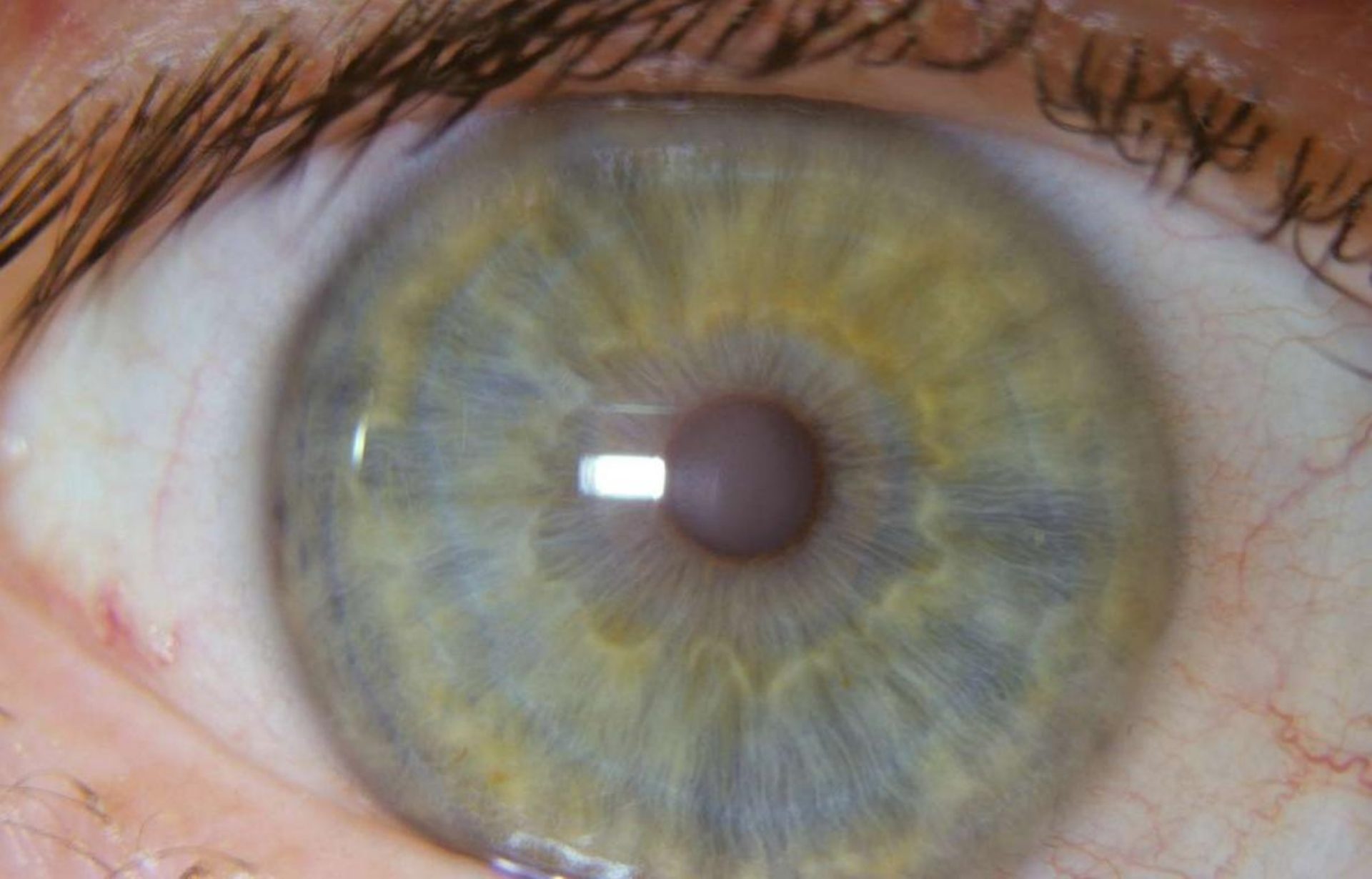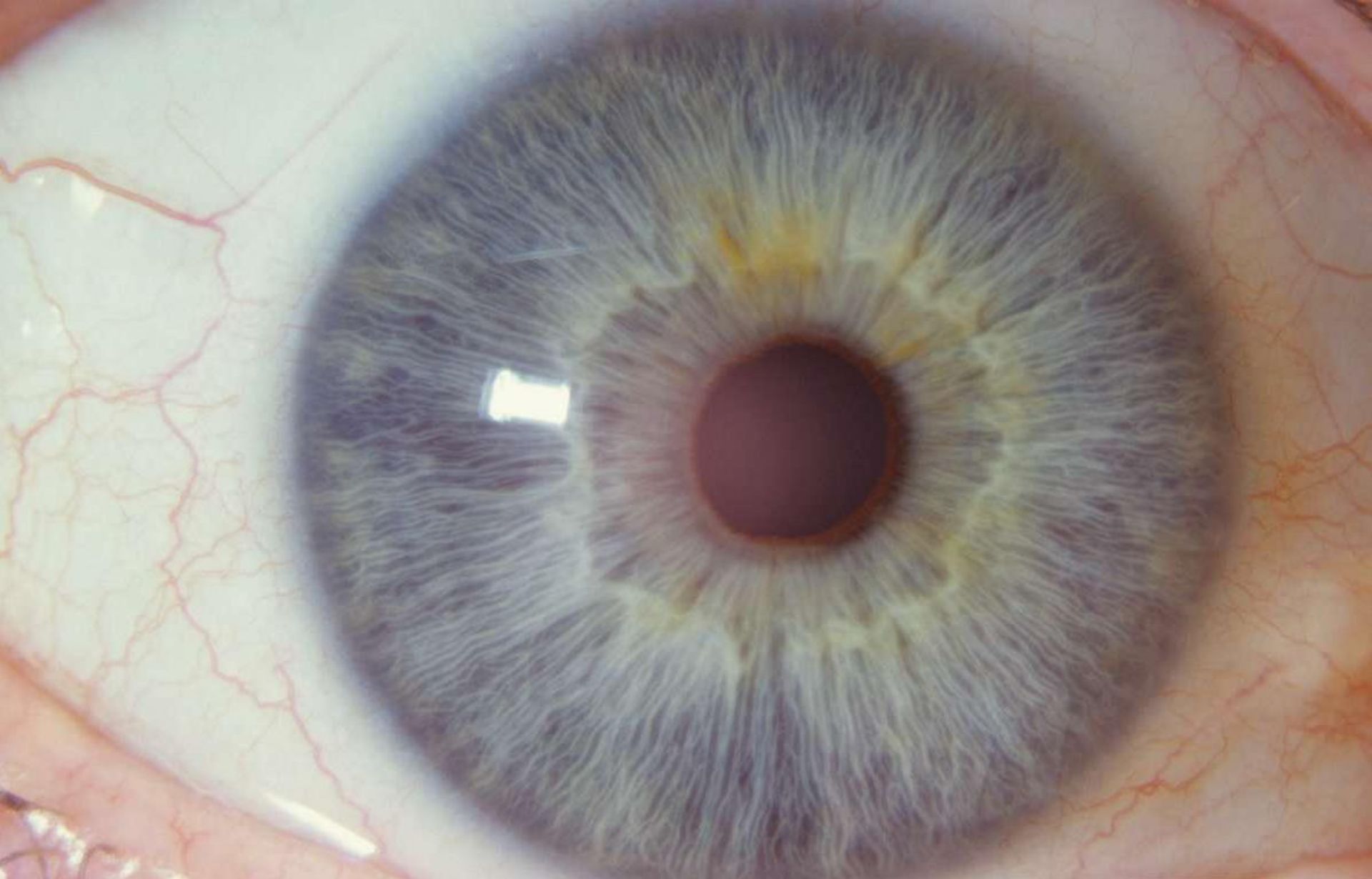




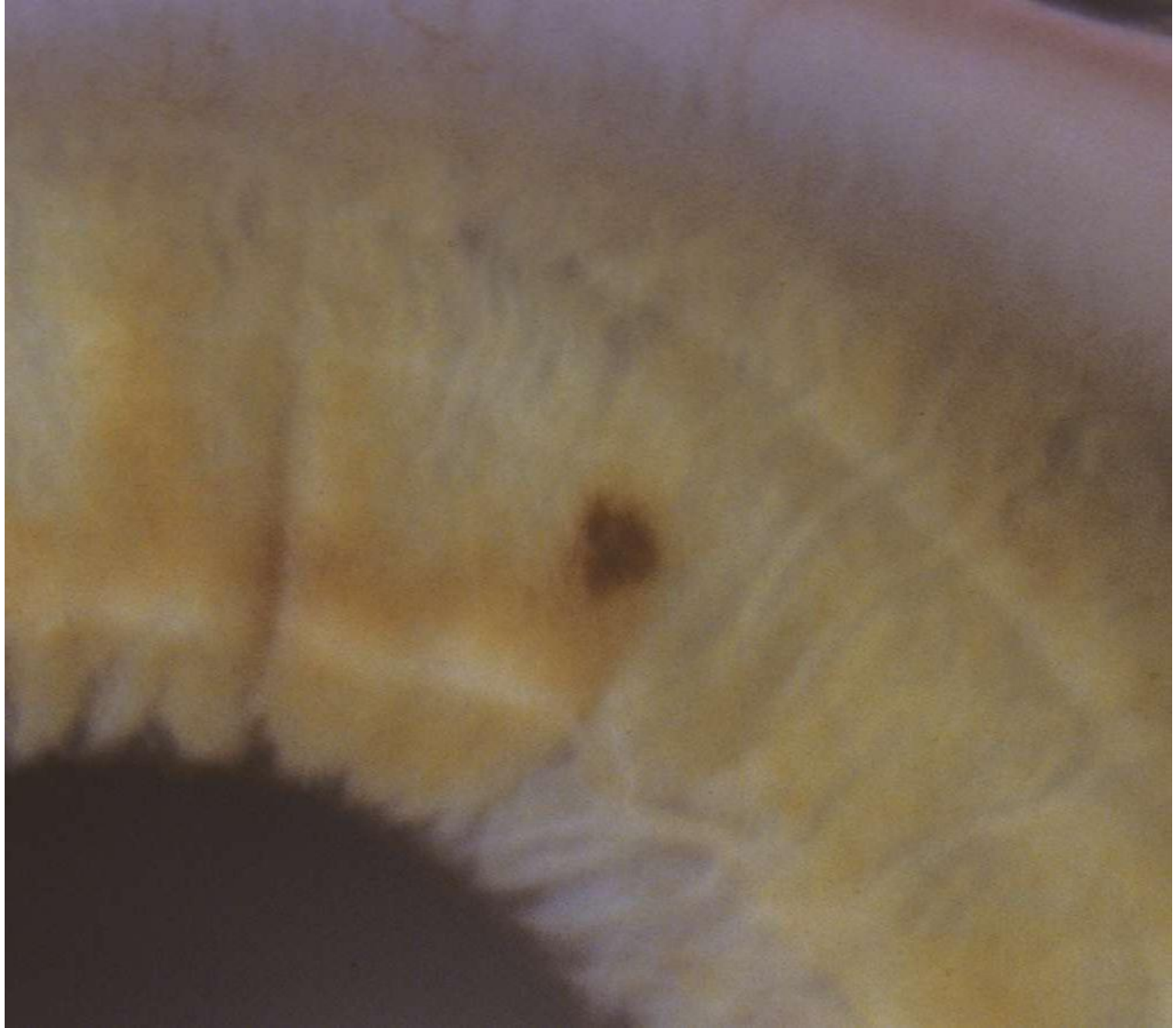
re Iris, Nierenpigmente: Ziehen in der Nierenregion
lymphatisch, neurogene Disposition, vegetativ-spastische Disposition
Kopfreion verwaschen

Gerd Bläß
Heilpraktiker
Hamburg

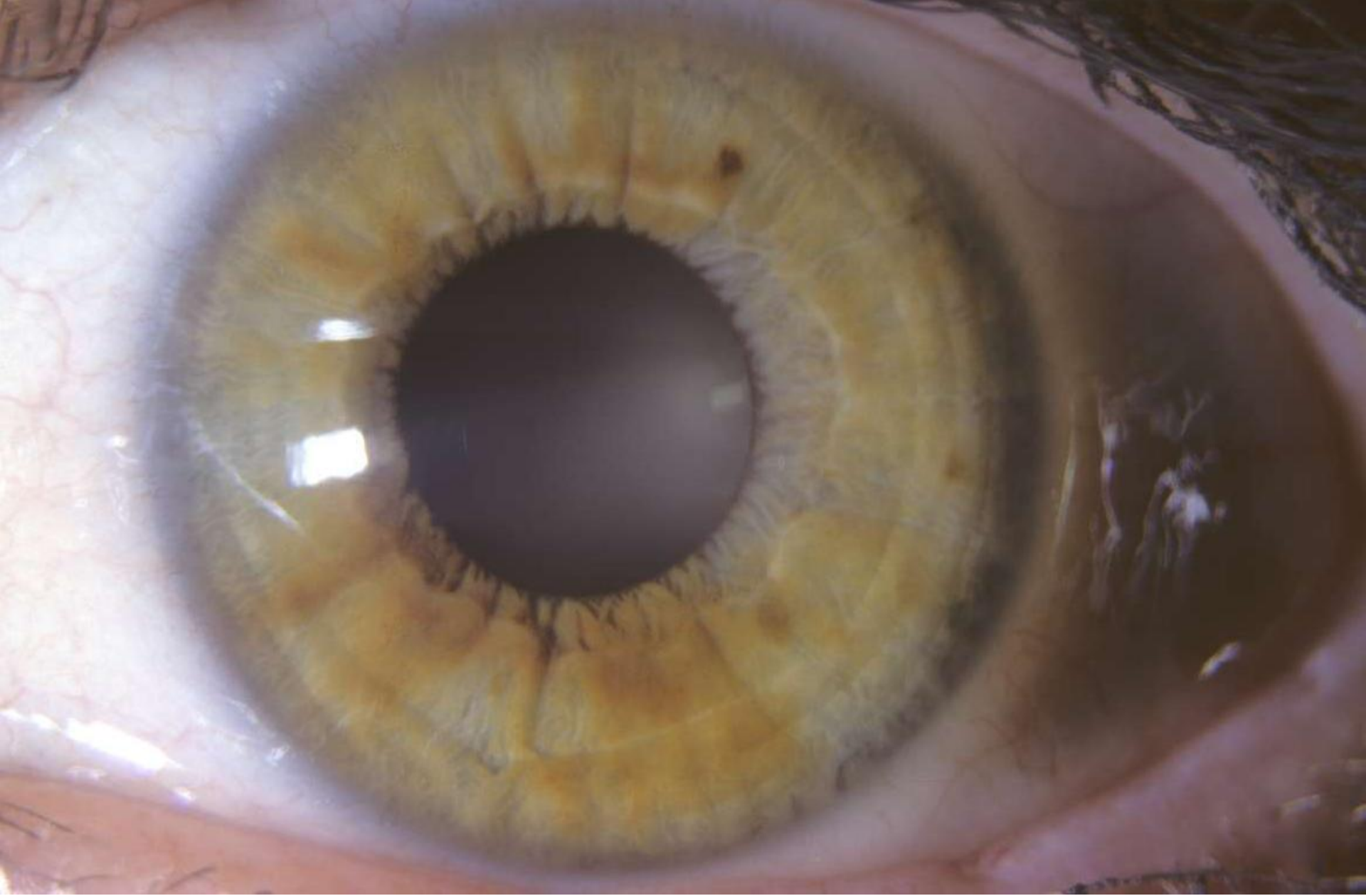

re Iris, Nierenpigmente meist im Kopfbereich - Nierenkopfschmerz
lymphatisch, neurogene Disposition, Quadratkrause

Gerd Bläß
Heilpraktiker
Hamburg

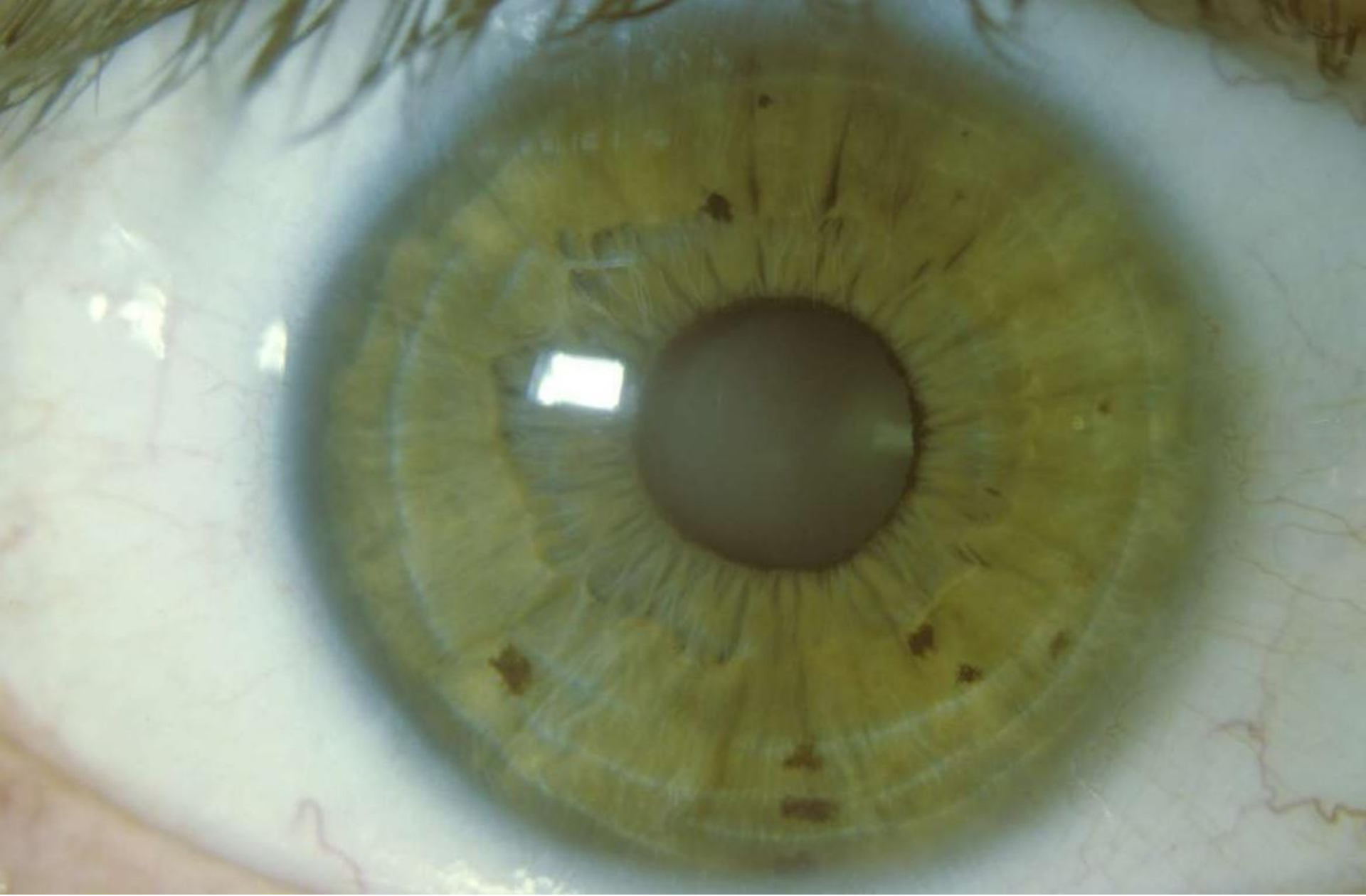


li Iris, Sektorenaufnahme Leberpigment 8' - Hörsturz



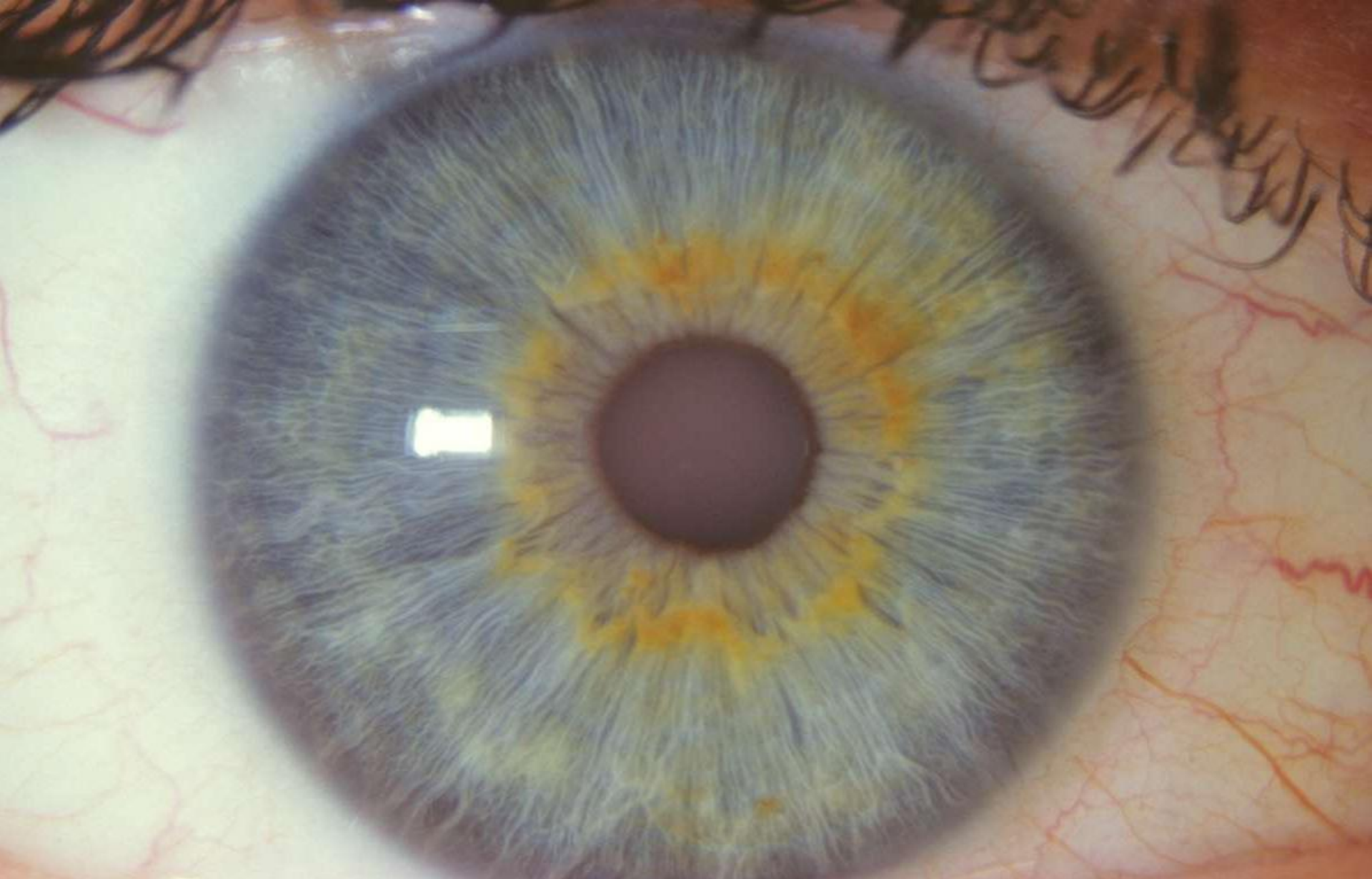
li Iris, lymphatisch, neurogene Disposition, dyskratische Diathese
Leber-Pigment 8' – Hörsturz; massive Auflagerungen/Verschmierungen in der Ziliarzone

Gerd Bläß
Heilpraktiker
Hamburg



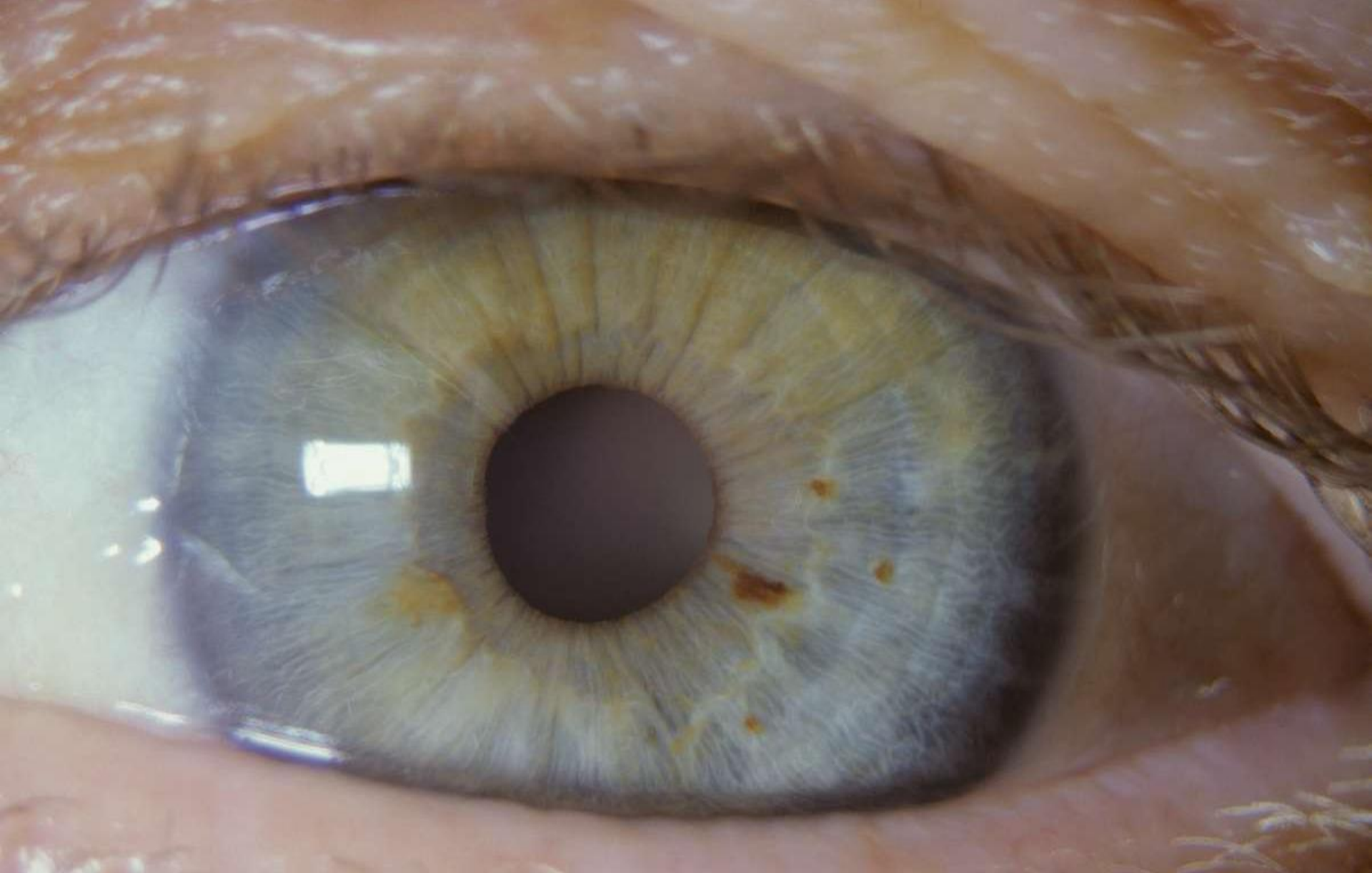
re Iris, viele Leberpigmente: noduläre Leberhyperplasie (gutartige Gewebeerneuerung)
Mischkonstitution, vegetativ-spastische Disposition

Gerd Bläß
Heilpraktiker
Hamburg



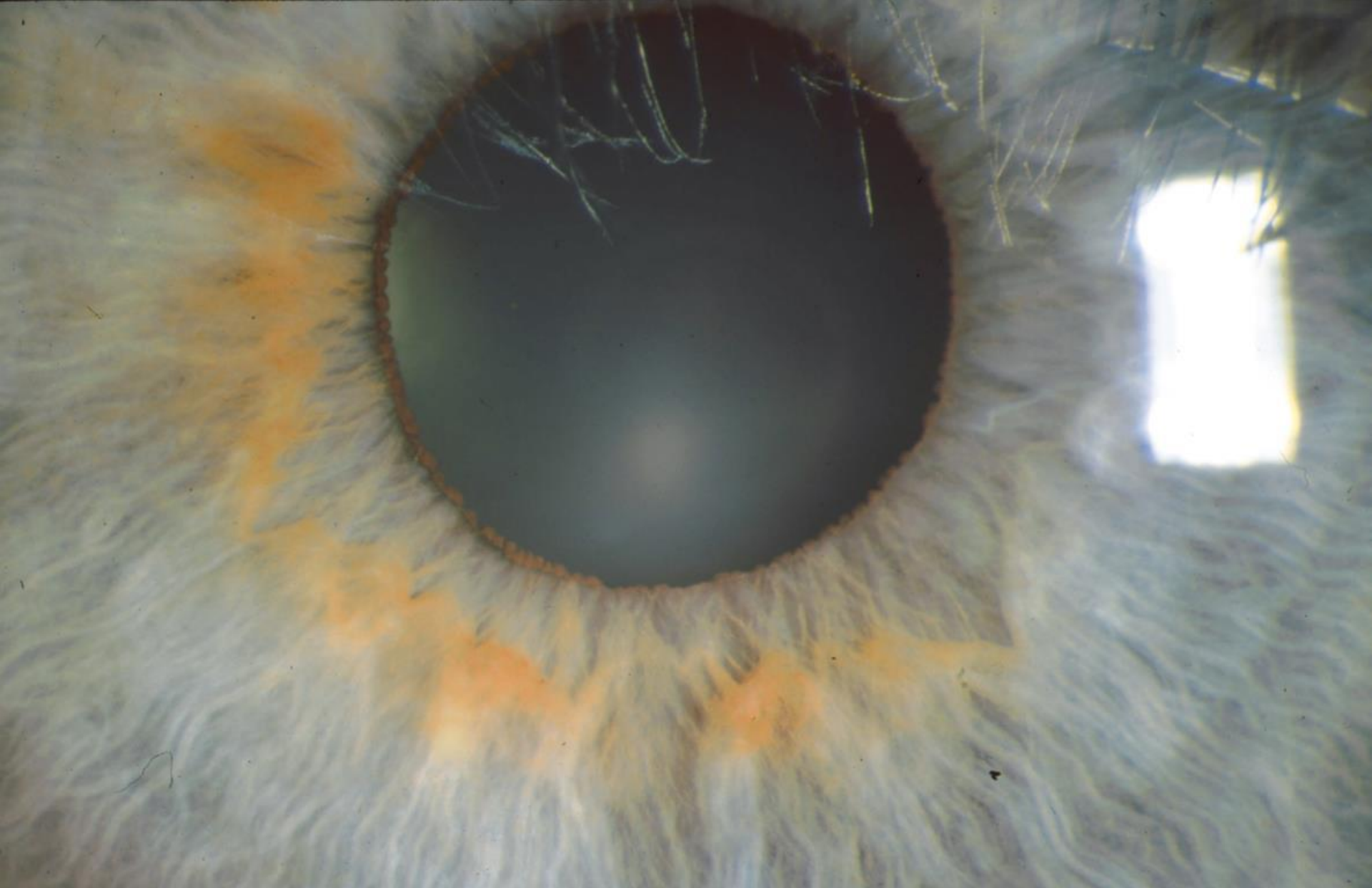
re Iris, ringförmige Pankreaspigmente in der 3. Zone
aberable Fasern, lymphatisch, neurogene Disposition

Gerd Bläß
Heilpraktiker
Hamburg

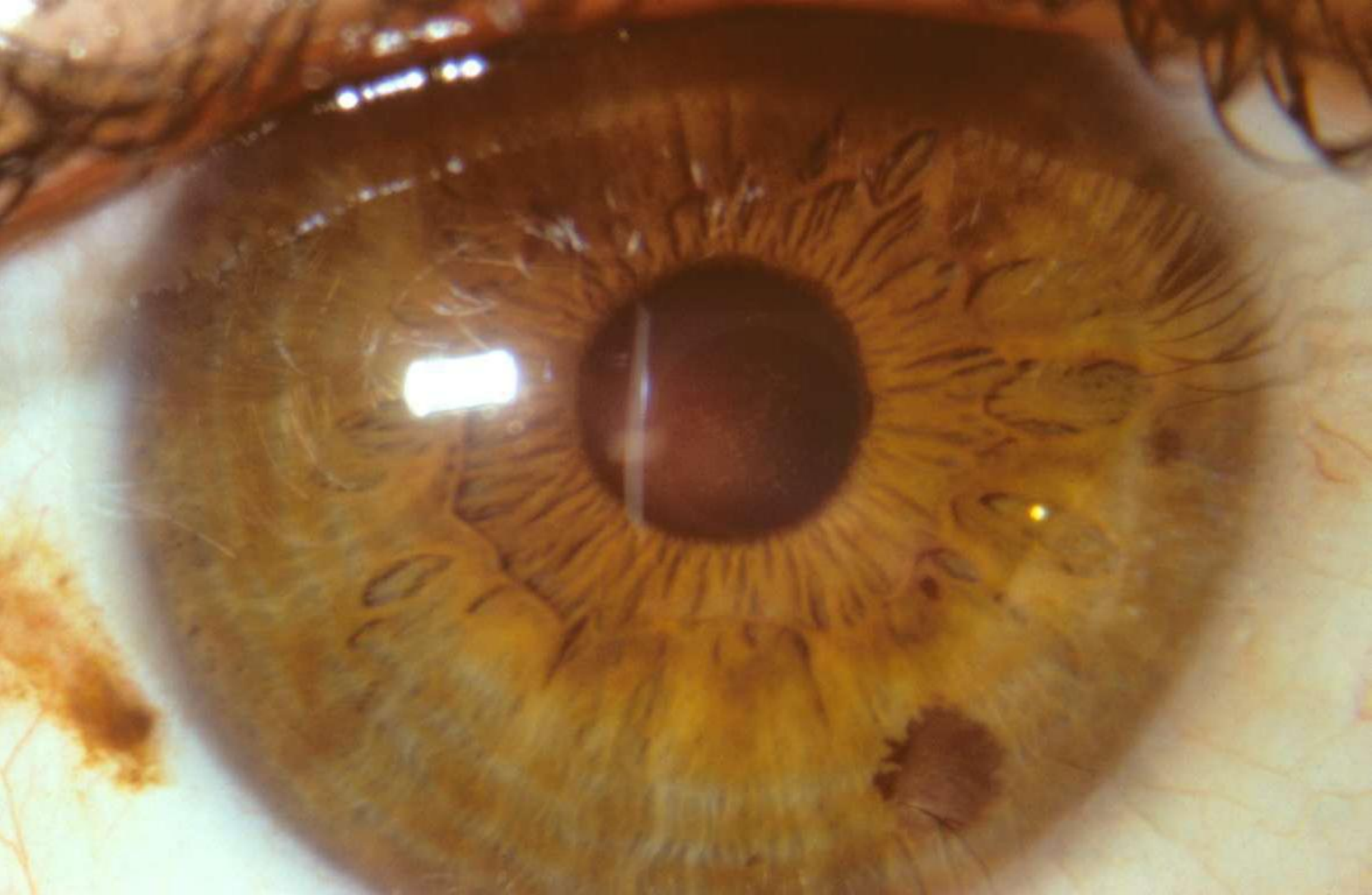

li Iris, 17' gärungsdyspeptisches Pigment im Magen-Darm-Feld: Wechsel zwischen Obstipation und Durchfall
38' Nierenpigment im Blasensektor, das die Krause eindrückt : Stressinkontinenz
Nierenpigmente im Kopfbereich; lymphatisch, neurogene Disposition

Gerd Bläß
Heilpraktiker
Hamburg

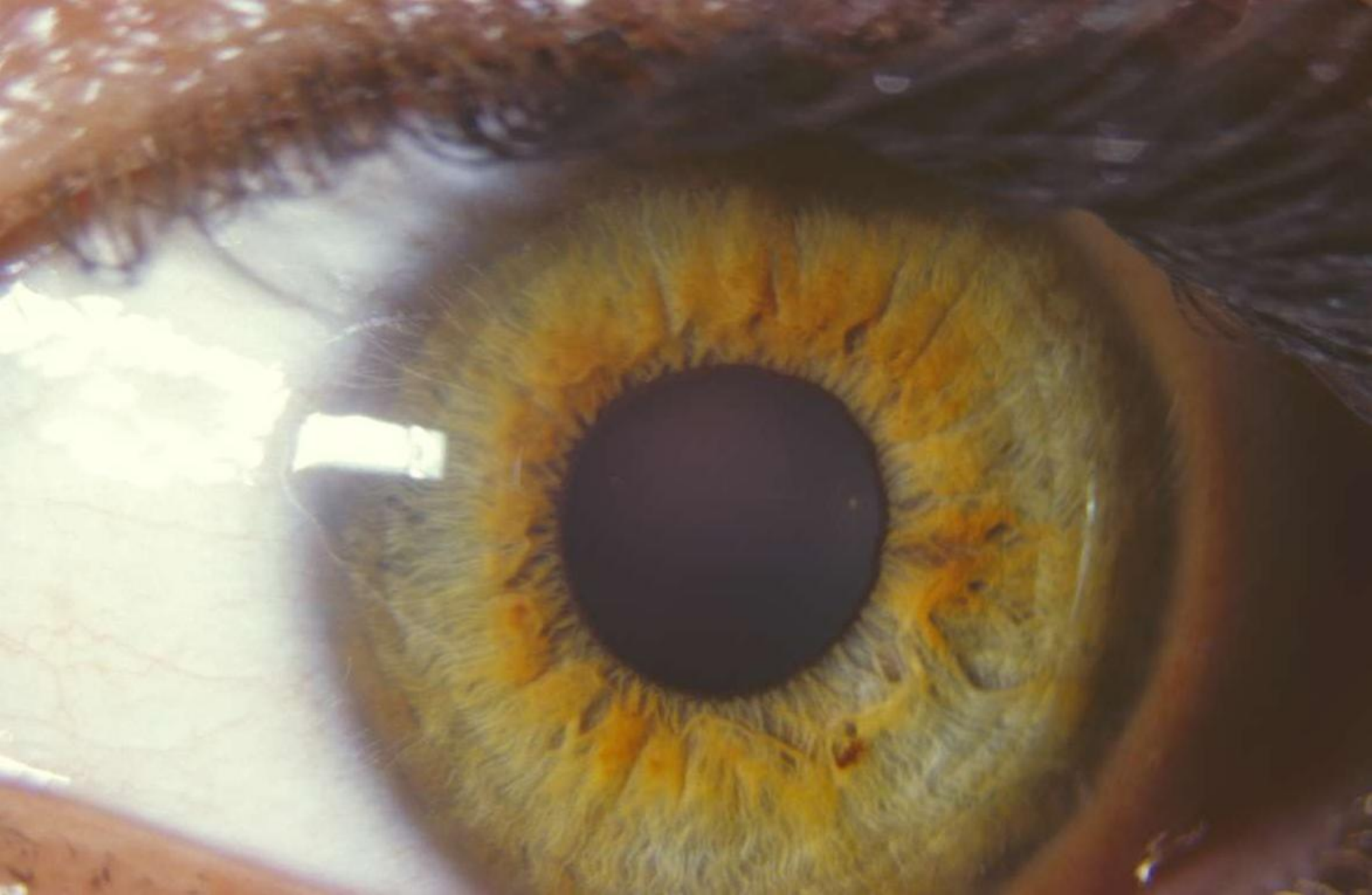

li, gärungsdyspeptisches Pigment über Krausenzone verteilt



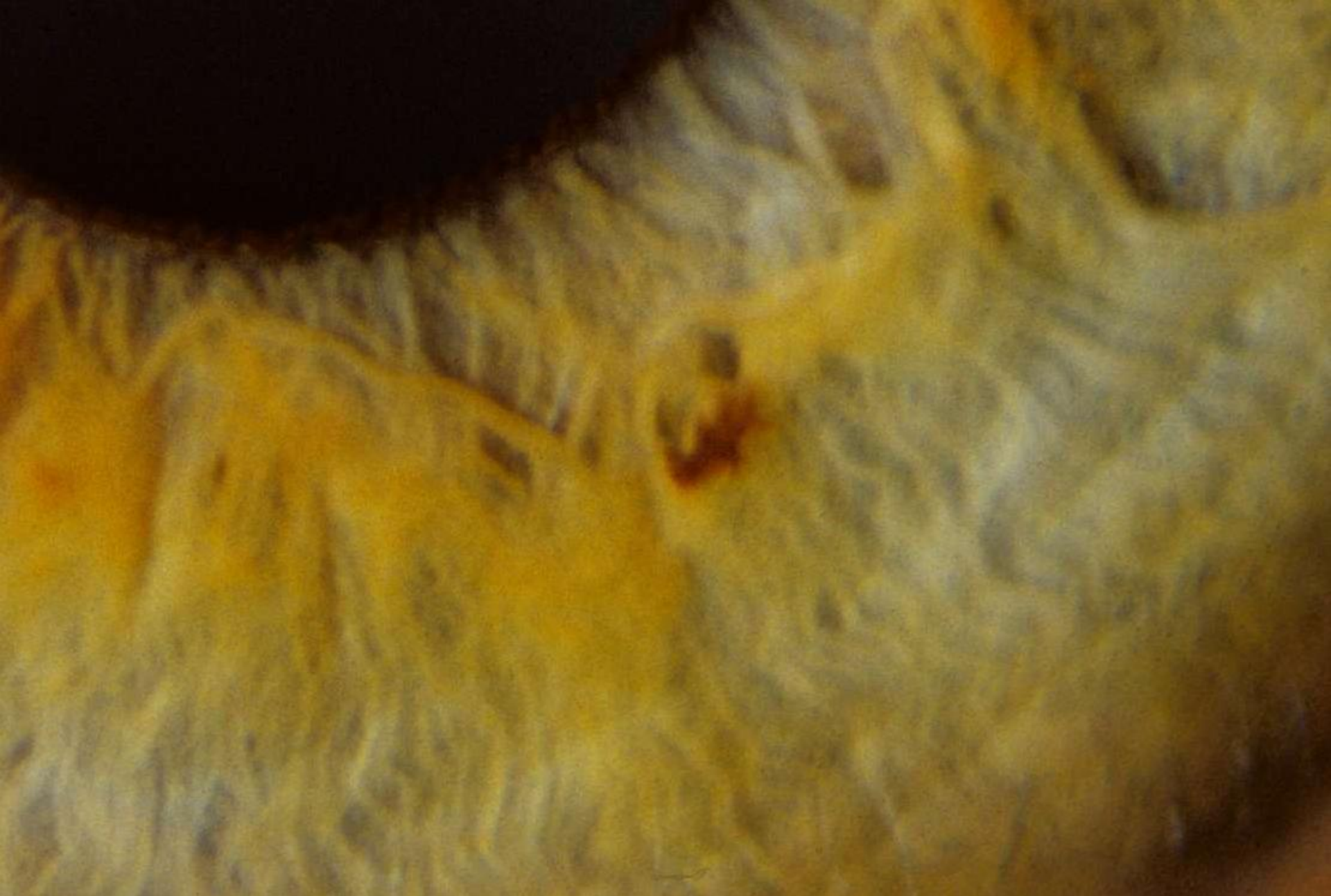re Iris, Mischkonstitution, vegetativ-spastisch
24' Melanin-Solitärpigment Blasensektor: häufig Zystitis mit Blut

Gerd Bläß
Heilpraktiker
Hamburg

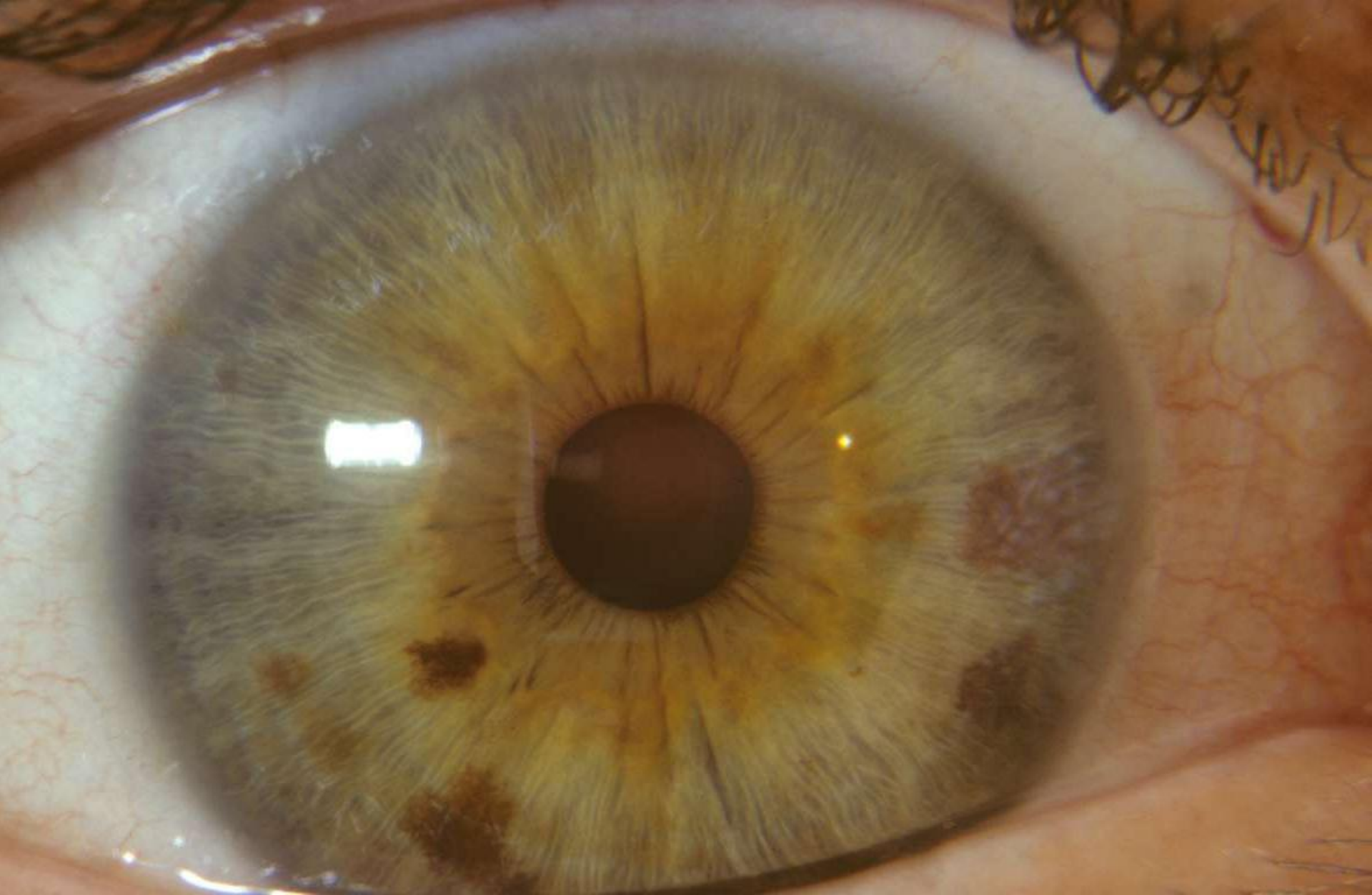

li Iris 26' Melaninpigment: Zyste am li Ovar
enge Krause: Magen-Darm Probleme, zentrale Heterochromie
lymphatisch, vegetativ-spastisch

Gerd Bläß
Heilpraktiker
Hamburg



li Iris, 26' Melaninpigment Sektorenaufnahme: Zyste am li Ovar



re Iris, Mehrzahl der Pigmente im unteren Sektor
lymphatisch, neurogen, zentrale Heterochromie

Gerd Bläß
Heilpraktiker
Hamburg